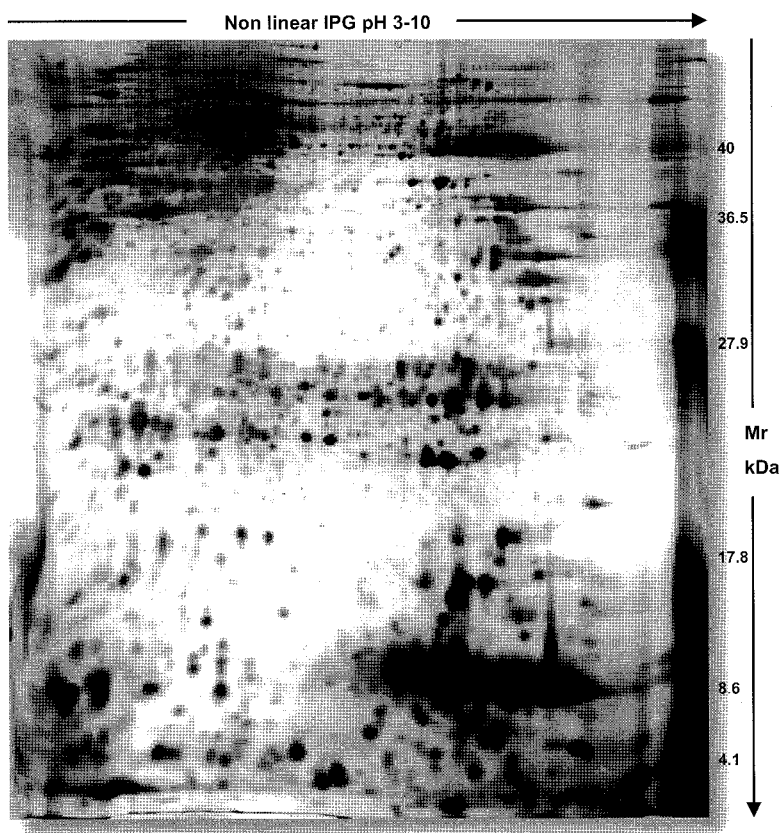


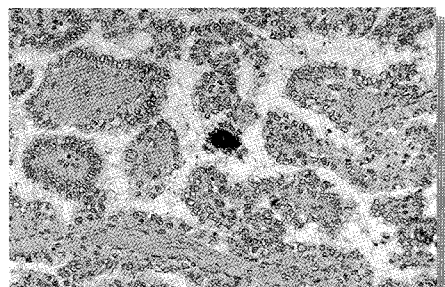
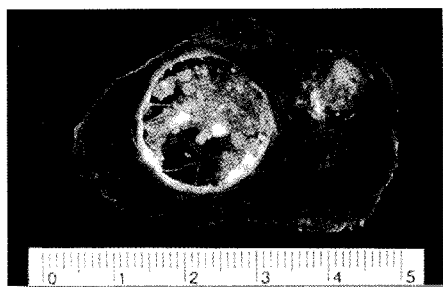Patología



Publicación oficial de la
Sociedad Española de Anatomía Patológica
y de la Sociedad Española de Citología



- ORIGINALES
 - Carcinoma de mama y HSP
 - Correlación citología-biopsia de cérvix
 - Carcinomas ováricos micropapilares
- CASOS AISLADOS
- PATOLOGÍA MOLECULAR
 - Proteómica (Parte I)
- NOTAS CORTAS



(Gel de proteómica de un carcinoma papilar de tiroides)

ÍNDICE

ORIGINALES

- Expresión y localización de *hsp70* y *hsp72* en pacientes con cáncer de mama 9
J.R. Ramírez, S. Ortiz, M. Valenzuela, V. Durán, G. Cabello, S. Lobato, S. Botella y L.M. Botella
- Tumores serosos ováricos no invasores con patrón micropapilar 19
B. Weil-Lara y M.S. Martínez-Martín
- Estudio retrospectivo de citologías cervicovaginales diagnosticadas de displasia
sin confirmación histológica: problemas diagnósticos 25
P. San Miguel, C. Gómez, M. Reguera, C. Canal, I. Antón, J.A. Ortiz-Rey, C. Álvarez y A. de la Fuente

CASOS AISLADOS

- Adenoma metanéfrico: informe de un caso con pseudoinfiltración de tejido adiposo perirrenal 33
M. Bouso, L. Parra, C.S. Valérdiz, M.A. Limeres y J. Madrid
- Angiosarcoma primario de aurícula derecha: aportación de un caso y revisión de la literatura 37
*F.J. Torres-Olivera, E. Lag-Asturiano, F.J. Torres-Gómez, P. Gallego-García de Vinuesa,
E. Pérez-Duarte y J.I. Font-Cabrera*
- Dermatofibroma aneurismático o hemorrágico 45
*J.G. Álvarez-Fernández, I. Polimón-Olabarrieta, A. Acevedo-Barberá,
M. Zomeño-Gómez y R. Ruiz-Rodríguez*
- Características citológicas por PAAF de carcinoma epitelial-mioepitelial de parótida 51
M. Gimeno Aranguez y C. Lacruz Pelea
- Microadenoma hipofisario secretor de TSH: estudio morfológico tras tratamiento con lanreótido 59
M. Niveiro, A. Meoro, M.T. Chulia, E. Ortega, A. Pico y F.I. Aranda
- Carcinoma plasmocitoide de células transicionales de la vejiga urinaria:
informe de un caso y revisión de la literatura 65
G. Toledo, A. Gracia, A. Panizo y F.J. Pardo-Mindán

PATOLOGÍA MOLECULAR

- Proteómica (I) 69
A. Panizo-Santos, D. Roberts y M.J. Merino

NOTAS CORTAS

Carcinoma basocelular con diferenciación tricomatricial: faceta inhabitual de un tumor habitual 81
E. Solís-García, A. Moreno-Torres, B. Rodríguez-Enríquez y J. Sánchez-Sánchez-Vizcaíno

Esteatocistoma solitario vulvar: una localización inédita 84
E. Solís-García, A. Moreno-Torres, B. Rodríguez-Enríquez y J. Sánchez-Sánchez-Vizcaíno

REUNIONES Y CONGRESOS 87

INFORMACIÓN PARA LOS AUTORES 90

CONTENTS

ORIGINAL ARTICLES

- Expression and localization of *hsp70* and *hsp72* in human breast tumors 9
J.R. Ramírez, S. Ortiz, M. Valenzuela, V. Durán, G. Cabello, S. Lobato, S. Botella and L.M. Botella
- Noninvasive ovarian serous tumors with a micropapillary pattern 19
B. Weil-Lara and M.S. Martínez-Martín
- Retrospective study of cervical smears diagnosed as dysplasia despite lack of histological confirmation:
Diagnostic problems 25
P. San Miguel, C. Gómez, M. Reguera, C. Canal, I. Antón, J.A. Ortiz-Rey, C. Álvarez and A. de la Fuente

ISOLATED CASES

- Metanephric adenoma: Report of a case with perinephric fat pseudoinfiltration 33
M. Bouso, L. Parra, C.S. Valérdiz, M.A. Limeres and J. Madrid
- Primary angiosarcoma of the right auricle: A case study and review of the literature 37
*F.J. Torres-Olivera, E. Lag-Asturiano, F.J. Torres-Gómez, P. Gallego-García de Vinuesa,
E. Pérez-Duarte and J.I. Font-Cabrera*
- Aneurysmal or hemorrhagic dermatofibroma 45
*J.G. Álvarez-Fernández, I. Polimón-Olabarrieta, A. Acevedo-Barberá,
M. Zomeño-Gómez and R. Ruiz-Rodríguez*
- Cytologic characteristics by fine-needle aspiration of epithelial-myoepithelial carcinoma of the parotid gland 51
M. Gimeno Aranguez and C. Lacruz Pelea
- TSH-secreting pituitary microadenoma: Morphological study following treatment with lanreotide 59
M. Niveiro, A. Meoro, M.T. Chulía, E. Ortega, A. Pico and F.I. Aranda
- Plasmacytoid transitional cell carcinoma of the urinary bladder: A case report and review of the literature 65
G. Toledo, A. Gracia, A. Panizo and F.J. Pardo-Mindán

MOLECULAR PATHOLOGY

- Proteomics techniques (I) 69
A. Panizo-Santos, D. Roberts and M.J. Merino

REVISTA ESPAÑOLA DE Patología

CONTENTS

BRIEF REPORTS

Basal cell carcinoma with myoepithelial differentiation: An unusual aspect in a common tumor 81
E. Solís-García, A. Moreno-Torres, B. Rodríguez-Enríquez and J. Sánchez-Sánchez-Vizcaíno

Solitary vulvar steatocystoma: An unusual localization 84
E. Solís-García, A. Moreno-Torres, B. Rodríguez-Enríquez and J. Sánchez-Sánchez-Vizcaíno

MEETINGS AND CONGRESS 87

INFORMATION FOR AUTHORS 90